



Síndrome do jejuno hemorrágico em bovinos no estado de Pernambuco: relato de dois casos

[*Jejunal hemorrhage syndrome in bovines in Pernambuco State: report of two cases*]

"Relato de Caso/Case Report"

Ângela Imperiano da **Conceição**^{*}, José Augusto Bastos **Afonso**, Carla Lopes de **Mendonça**, Jobson Filipe de Paula **Cajueiro**, Nivaldo de Azevedo **Costa**, Rodolfo José Cavalcanti **Souto**, Nivan Antônio Alves da **Silva**, Luiz Teles **Coutinho**

Clínica de Bovinos de Garanhuns, Universidade Federal Rural de Pernambuco, Garanhuns-PE, Brasil.

^{*}Autor para correspondência/Corresponding Author: E-mail: angelaimperiano@hotmail.com

Resumo

O objetivo deste trabalho foi descrever as informações clínico-epidemiológicas e a conduta terapêutica empregada em dois bovinos adultos acometidos pela síndrome do jejuno hemorrágico (SJH). A enfermidade cursa com enterite necro-hemorrágica aguda e pode levar à obstrução intestinal pela formação de coágulos sanguíneos. Sua ocorrência tem sido relatada em vários países, entretanto, no Brasil é pouco diagnosticada. Os animais, com histórico de anorexia, cólica, redução na produção leiteira e fezes de aspecto sanguinolento, foram atendidos na Clínica de Bovinos, Universidade Federal Rural de Pernambuco. O diagnóstico foi baseado nos achados clínicos, laboratoriais, ultrassonográficos e cirúrgico; sendo clinicamente evidenciada ressonância metálica no flanco direito, aumento da tensão abdominal, além de alteração nas características das fezes. A análise do fluido ruminal revelou comprometimento da microbiota e elevação nos teores de cloretos. No hemograma houve inversão da proporção linfócitos/segmentados e hiperfibrinogenemia no primeiro animal, enquanto no segundo ocorreu leucocitose por neutrofilia com desvio para esquerda e hipoproteinemia. A ultrassonografia evidenciou hipomotilidade, dilatação de segmentos intestinais e conteúdo com imagem ecogênica em sua luz, sugestivo de coágulos sanguíneos. Em um dos animais a laparotomia exploratória à direita foi utilizada como método diagnóstico e terapêutico, no outro animal, a conduta terapêutica realizada foi a medicamentosa. Embora a literatura relate baixo sucesso nos tratamentos da SJH, as abordagens empregadas nos animais deste trabalho foram eficientes, pois promoveram satisfatória recuperação clínica dos animais.

Palavras-chave: cólica; enterite; obstrução intraluminal.

Abstract

The aim of this work was to describe the clinical and epidemiological information as well therapeutic approach used in two adult cows affected by Jejunal Hemorrhage Syndrome (JHS). The disease occurs with acute necrotizing hemorrhagic enteritis, and can lead to bowel obstruction due to the formation of blood clots. Its occurrence has been reported in several countries, however, it is rarely diagnosed in Brazil. The animals, with a history of anorexia, colic, decrease in milk production, and bloody stool, were examined at the Bovine Clinic, Federal Rural University of Pernambuco. The diagnosis was based on clinical, laboratory, ultrasonographic, and surgical findings. Metallic resonance on the right flank, increase of abdominal tension and changes in the characteristics of stools were clinically observed. Ruminal fluid analysis revealed involvement of microbiota and elevation in chloride contents. The first animal presented hyperfibrinogenemia and an inverted segmented neutrophils to lymphocyte ratio shown in the hemogram, whereas the second one presented neutrophilic leukocytosis with a left shift and hypoproteinemia. Ultrasonography showed hypomotility and dilatation of intestinal segments, and an echogenic content in its interior that was suggestive of blood clots. In one of the animals, the exploratory laparotomy on the right side was used as a diagnostic and therapeutic method, whereas in the other one, a therapeutic drug approach was adopted. Despite the low success of treatment of JHS reported

in literature, the approaches employed in this study were efficient, since they led to the satisfactory clinical recovery of the animals.

Keywords: colic; enteritis; bowel obstruction.

Introdução

A síndrome do jejuno hemorrágico (SJH) é uma doença geralmente fatal que ocorre em bovinos adultos. Clinicamente caracteriza-se por enterite necro-hemorrágica aguda com formação de coágulos sanguíneos, que na maioria das vezes provoca obstrução intestinal (Dennisson et al., 2002; Ceci et al., 2006; Owaki et al., 2015). A morbidade é baixa, mas o impacto econômico é significativo, pois acomete principalmente vacas leiteiras de alta produção (Abutarbush et al., 2004; Abutarbush e Radostits, 2005; Ewoldt e Anderson, 2005; Peek et al., 2009).

O diagnóstico é realizado com base nas informações clínico-epidemiológicas, exames laboratoriais, achados cirúrgicos e/ou anatomopatológicos. A ultrassonografia transabdominal também é um recurso auxiliar útil na abordagem diagnóstica da SJH. Essa síndrome deve ser diferenciada de outras doenças digestivas dos bovinos, como infecções por coronavírus, úlcera de abomaso, deslocamento de abomaso à direita, dilatação de ceco, peritonite e intussuscepção, uma vez que os sinais clínicos são inespecíficos (Braun et al., 2010a; Elhanafy et al., 2013; Desrochers e Anderson, 2016).

A intervenção cirúrgica é considerada a conduta terapêutica de eleição e prevê a realização de uma laparotomia exploratória à direita. Nestas circunstâncias, sempre é indicada a associação de suporte terapêutico pós-cirúrgico; entretanto, há consenso na literatura que a taxa de sucesso do tratamento é baixa. Em muitos casos, devido à gravidade das lesões, o abate ou a eutanásia torna-se a opção mais viável em função do prognóstico geralmente desfavorável (Ceci et al., 2006; Braun et al., 2010b; Desrochers e Anderson, 2016).

No Brasil, são escassos os trabalhos que relatam a ocorrência da SJH em rebanhos leiteiros (Pires et al., 2015). Diante da importância e relevância econômica da enfermidade na pecuária leiteira, esse trabalho tem o objetivo de descrever as informações clínico-epidemiológicas e a conduta terapêutica empregada em dois bovinos com esta síndrome.

Descrição do Caso

As informações referem-se a duas vacas de raças de aptidão leiteira, adultas, oriundas de propriedades diferentes, que deram entrada na Clínica de Bovinos, campus Garanhuns, Universidade Federal Rural de Pernambuco (CBG/UFRPE), com histórico de inapetência, redução na produção leiteira, sinais de dor e alteração nas características das fezes. Ambas foram medicadas, em suas respectivas propriedades, com anti-inflamatórios e soluções polivitamínicas, porém sem melhora do quadro clínico.

Na CBG/UFRPE, os animais foram examinados clinicamente (Dirksen et al., 1993). Foram coletadas amostras de sangue para realização do hemograma, determinação plasmática da proteína total e do fibrinogênio (Jain, 1993) e de fluido ruminal para análise de suas características e mensuração do teor de cloreto (Dirksen et al., 1993). No segundo animal foi realizado exame ultrassonográfico, em posição quadrupedal, sem sedação, utilizando equipamento Z6Vet, da marca Mindray com probe convexa, multifrequencial modelo 3C5P, trabalhando na frequência de 5,0 MHz.

No exame físico, dentre outros achados, tiveram importância clínica a ressonância metálica na fossa paralombar direita, tensão abdominal aumentada e alteração nas características das fezes, que no primeiro animal eram escassas e enegrecidas, e no segundo eram em grande quantidade e de aspecto sanguinolento, chegando a predominar sangue vivo em algumas porções (Tabela 1).

O hemograma demonstrou inversão da proporção linfócito/segmentados e hiperfibrinogenemia no primeiro animal, enquanto no segundo ocorreu leucocitose por neutrofilia com desvio regenerativo para esquerda e hipoproteinemia. As análises dos fluidos ruminais evidenciaram comprometimento da microbiota e discreto aumento nos teores de cloreto (Tabela 2).

A ultrassonografia revelou segmentos intestinais com dilatação, hipomotilidade e presença de conteúdo ecogênico no interior de seu lúmen, sugestivo de coágulos sanguíneos (Figura

1). Outro achado ecograficamente evidente foi a hipomotilidade reticular.

No primeiro animal, em função da suspeita de obstrução intestinal, realizou-se laparotomia exploratória à direita (Fubini e Trent, 2004), na qual um segmento do jejuno (40 cm de extensão) encontrava-se “enovelado”, distendido, com edema, congestão e deposição de fibrina sobre a serosa. Após ressecção cirúrgica, a análise desse segmento revelou uma obstrução intestinal por coágulos sanguíneos, caracterizando assim a ocorrência da SJH. A terapêutica pós-operatória constituiu-se de anti-inflamatório (Flunixin meglumine, 4 mg/kg, IV, cinco aplicações com

intervalo de 24 horas), procinético (Metoclopramida, 0,3 mg/kg, SC, três aplicações com intervalo de 24 horas), antibiótico (gentamicina, 4 mg/kg, IM, sete aplicações com intervalo de 24 horas) e curativos diários da ferida operatória. Terapia adjuvante com fluido ruminal, suco de mandacaru (laxativo natural obtido do cacto mandacaru), solução de borogluconato de cálcio e reposição hidroeletrólítica foram implementadas. A evolução do paciente ocorreu de forma satisfatória com retorno à normalidade das funções vitais e, após dez dias do seu internamento, recebeu alta clínica (Figura 2).

Tabela 1. Informações clínico-epidemiológicas de bovinos acometidos por síndrome do jejuno hemorrágico, atendidos na Clínica de Bovinos, campus Garanhuns, Universidade Federal Rural de Pernambuco.

| Variáveis | Informações epidemiológicas | | Alterações clínico-patológicas | | |
|----------------------|---|----------------------|--------------------------------|----------|----------|
| | Animal 1 | Animal 2 | Variáveis | Animal 1 | Animal 2 |
| Sexo | Fêmea | Fêmea | Apatia | Não | Sim |
| Idade | 4 anos | 6 anos | Palidez de mucosa | Sim | Não |
| Raça | Mestiça de Girolando | Mestiça de Holandesa | Excicose grau I | Não | Sim |
| Aptidão produtiva | Leite | Leite | Excicose grau II | Sim | Não |
| Sistema de criação | Semi-intensivo | Intensivo | Taquicardia | Sim | Não |
| Último parto | Há 4 meses | Há 1 ano | TGI hipomotílico | Sim | Sim |
| Histórico de prenhez | Vazia | 8 meses | Redução da produção | Sim | Não |
| Período de lactação | 2º trimestre | Seca | Ping metálico à direita | Sim | Não |
| Evolução da doença | 24 - 48 h | <24 h | Hiporexia/anorexia | Sim | Sim |
| Mineralização | Sal comum | Sal comum | Cólica | Sim | Não |
| Tipo de alimentação | Silagem de milho, casca de mandioca, cevada e palma | | Melena | Sim | Não |
| - | - | - | Fezes sanguinolentas | Não | Sim |

TGI = Trato gastrintestinal

Tabela 2. Parâmetros do fluido ruminal de bovinos acometidos por síndrome do jejuno hemorrágico, atendidos na Clínica de Bovinos, campus Garanhuns, Universidade Federal Rural de Pernambuco.

| Parâmetros | Animal 1 | Animal 2 | Valores de referência* |
|-------------------------|---------------------|---------------------|------------------------|
| Cor | Castanha | Castanha | Verde oliva |
| Odor | Aromático | Alterado | Aromático |
| Consistência | Levemente viscosa | Levemente viscosa | Levemente viscosa |
| TAS (minutos) | Volume insuficiente | Volume insuficiente | 4 – 8 |
| pH | 8 | 7 | 5,5 – 7,0 |
| Infusórios vivos (%) | 20 | 40 | 100 |
| Densidade | Baixa | Baixa | Alta |
| Motilidade | Baixa | Alta | Alta |
| PRAM (minutos) | 4,0 | 3,5 | <3,0 |
| Teor de cloreto (mEq/L) | 36 | 31,3 | <30 |

*Dirksen et al. (1993). TAS = Tempo de sedimentação e flotação. PRAM = Prova de redução do azul de metileno

No segundo animal os achados clínico-epidemiológicos, laboratoriais e ultrassonográficos foram sugestivos de SJH. No entanto, a despeito do teor de cloreto pouco elevado, este animal não apresentava outras evidências que caracterizassem um transtorno obstrutivo. Em função disso e da condição clínica favorável, optou-se por instituir tratamento conservador com anti-inflamatório (meloxicam 2%, 0,5mg/kg, IV, cinco aplicações com intervalo de 24 horas), antibióticos (penicilina G procaína e penicilina G benzatina, 40.000 UI/kg, IM, sete aplicações com intervalo de 24 horas associado a marbofloxacin, 10mg/kg, IM, duas aplicações com intervalo de 72 horas) e protetor de mucosa (carvão ativado, 250g, VO, cinco aplicações com intervalo de 24 horas). A terapia adjuvante, similar à preconizada no primeiro animal, também foi instituída. No quarto dia de tratamento foi realizada ultrassonografia para monitoramento, a qual revelou significativa melhora das alterações antes observadas, com os intestinos apresentando aspecto ecográfico fisiológico. Com a continuidade do tratamento o animal manteve a evolução clínica desejada e recebeu alta sete dias após seu internamento.

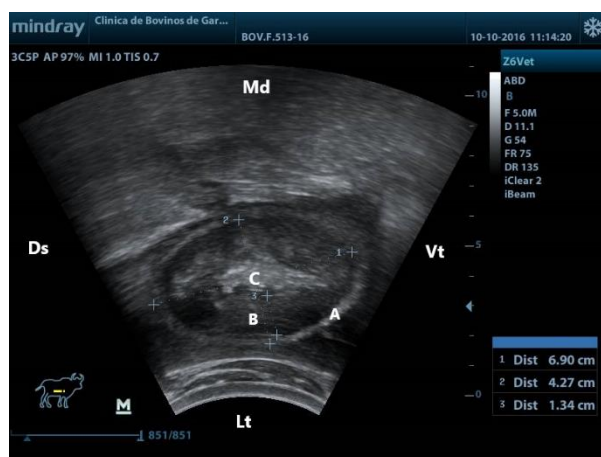


Figura 1. Síndrome do jejuno hemorrágico: imagem da lateral direita do abdômen, evidenciando dilatação do intestino delgado; **A.** Parede do intestino (jejuno). **B.** Conteúdo intestinal hipocóico. **C.** Material ecogênico no centro do lúmen intestinal (sugere coágulo de sangue). Ds = Dorsal, Vt = Ventral, Lt = Lateral e Md. = Medial.

Discussão

Embora a SJH seja uma doença de baixa prevalência, tem sido relatada nos rebanhos leiteiros de vários países. No entanto, no Brasil sua ocorrência ainda é pouco diagnosticada (Pires et al., 2015).

A condição epidemiológica na qual os animais deste relato eram submetidos – aptidão produtiva, sistema de produção, sexo, idade, alimentação – equivale-se às observadas em outros trabalhos, principalmente em relação à composição da dieta ofertada, com elevado teor de carboidratos farelados e/ou pouca quantidade de fibra efetiva. Esse desajuste predispõe a condição de acidose ruminal que, por sua vez, pode funcionar como mecanismo indutor na patogenia da SJH (Ewoldt e Anderson, 2005; Ceci et al., 2006; Tajik et al., 2010; Pires et al., 2015).

O comprometimento do peristaltismo gastrointestinal e as alterações nas características das fezes – melena e/ou coágulos de sangue – verificadas nesses dois animais, são achados considerados característicos de SJH, que semelhantemente foram identificados em outros trabalhos (Dennison et al., 2002; Abutarbush e Radostits, 2005; Ceci et al., 2006; Braun et al., 2010b). A presença de cólica, que é típico e traduz sério desconforto abdominal, foi observada em um dos dois animal atendidos, o que não é conflitante com outros relatos, nos quais a dor abdominal foi relatada em 36% (Ceci et al., 2006), 37% (Abutarbush e Radostits, 2005) e 43% (Braun et al., 2010b) das vacas acometidas com SJH.

As alterações nos hemogramas dos animais aqui relatados - leucocitose neutrofílica e hiperfibrinogenemia - também foram constatadas em outros trabalhos com vacas acometidas pela SJH (Abutarbush e Radostits, 2005; Ceci et al., 2006; Braun et al., 2010b). A linfopenia pode ser atribuída como causa da neutrofilia devido à rápida liberação de neutrófilos pelos órgãos hematopoiéticos, em resposta à infecção bacteriana (Ceci et al., 2006).

A elevação no valor dos teores de cloreto, embora discreta, é indicativa de impedimento do trânsito alimentar a partir do abomaso. Acredita-se que a intensidade desse refluxo não tenha sido suficiente para expressar a mesma magnitude verificada por Braun et al. (2010b). Isso ocorreu, provavelmente, em função do tempo de evolução da doença (aguda), da localização do transtorno obstrutivo e da rápida procura por auxílio médico veterinário, com consequente diagnóstico e intervenção terapêutica.

Os achados ultrassonográficos observados no segundo animal foram semelhantes aos observados por Braun et al. (2010a), que caracterizaram imagens de intestino delgado dilatados, presença de conteúdo intraluminal

hiperecoico localizado e hipomotilidade dos segmentos avaliados como específicas de SJH em 19% das vacas estudadas. Há de se esclarecer que a elucidação da causa exata dessas alterações intestinais via ultrassonografia nem sempre será possível, uma vez que as ondas do ultrassom são

limitadas a 20 cm de profundidade, significando que apenas uma pequena porção do trato intestinal é acessível ao exame e segundo Braun et al. (2010a), a maioria das lesões encontra-se além dessa profundidade.

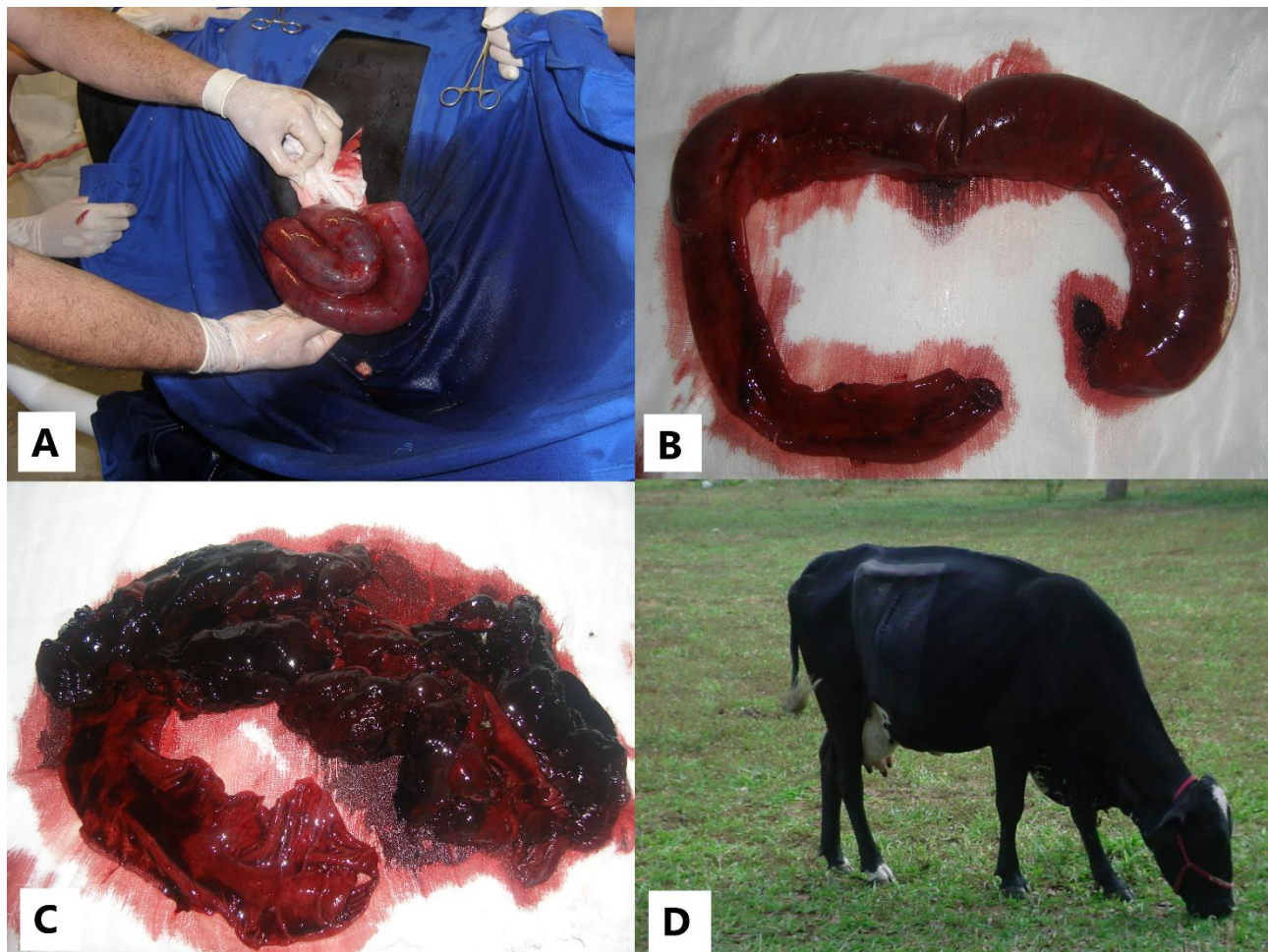


Figura 2. Síndrome do Jejuno Hemorrágico. **A.** Aspecto hemorrágico do segmento intestinal (jejuno) acometido, durante a manipulação cirúrgica. **B.** Segmento (40 cm de extensão) do jejuno após enterectomia com anastomose término-terminal. **C.** Porção do jejuno seccionado, evidenciando grandes coágulos de sangue obstruindo sua luz. **D.** Animal, cinco dias após a intervenção cirúrgica, em boa evolução clínica.

Nos dois animais a conduta diagnóstica foi coerente com as estabelecidas por Abutarbush e Radostits (2005), Ceci et al. (2006) e Braun et al. (2010b), reiterando-se que, frente a casos clínicos com queixas digestivas é de suma importância a abordagem multidisciplinar, pois as alterações clínicas e laboratoriais, além de inespecíficas, não estão presentes em todos os casos. Em algumas situações, o uso de outras ferramentas diagnósticas como a ultrassonografia, a laparotomia exploratória e inclusive o exame anatomopatológico se faz necessário.

Foram descritos relatos de sucesso terapêutico da SJH por meio do emprego da intervenção cirúrgica, como ocorreu no primeiro

animal deste estudo (Dennison et al., 2002; Abutarbush e Radostits, 2005; Peek et al., 2009; Braun et al. 2010b). Ao contrário dos registros de insucesso com a utilização do tratamento medicamentoso, o segundo animal obteve resultado satisfatório (Braun et al., 2010b; Elhanafy et al., 2013). O diagnóstico precoce, bem como rápida instituição de terapêutica adequada para cada caso foram fatores decisivos para o sucesso do tratamento dos animais acometidos.

Conclusão

Este trabalho ratifica a ocorrência da SJH em rebanhos bovinos leiteiros no estado de Pernambuco. A rápida procura por assistência

veterinária pode influenciar positivamente no prognóstico dos animais. O caráter agudo e grave desta enfermidade exige uma abordagem multidisciplinar e ágil no diagnóstico precoce e na conduta terapêutica mais adequada para cada caso, a fim de promover a recuperação clínica e retorno dos animais à produção.

Conflito de Interesse

Os autores declaram não existir conflito de interesse.

Referências

- Abutarbush, S.M.; Carmalt, J.L.; Wilson, D.G.; O'conoor, B.P.; Clark, E.G.; Naylor, J.M. Jejunal hemorrhage syndrome in 2 Canadian beef cows. **Canadian Veterinary Journal**, 45(1): 48-50, 2004.
- Abutarbush, S.M.; Radostits, O.M. Jejunal hemorrhage syndrome in dairy and beef cattle: 11 cases (2001 to 2003). **Canadian Veterinary Journal**, 46(8): 711-715, 2005.
- Braun, U.; Forster, E.; Steininger, K.; Irmer, M.; Gautschi, A.; Previtali, M.; Gerspach, C.; Nuss, K. Ultrasonographic findings in 63 cows with haemorrhagic bowel syndrome. **Veterinary Record**, 166(3): 79-81, 2010a.
- Braun, U.; Schmid, T.; Muggli, E.; Steininger, K.; Previtali, M.; Gerspach, C.; Pospischil, A.; Nuss, K. Clinical findings and treatment in 63 cows with hemorrhagic bowel syndrome. **Schweiz Arch Tierheilkd**, 152(11): 515-522, 2010b.
- Ceci, L.; Paradies, P.; Sasanelli, M.; Caprariis, D.; Guarda, F.; Capucchio, M.T.; Carell, G. Hemorrhagic bowel syndrome in dairy cattle: possible role of *Clostridium perfringens* type A in the disease complex. **Journal of Veterinary Medicine**, 53(10): 518-523, 2006.
- Dennisson, A.C.; Vanmetre, D.C.; Callan, R.J.; Dinsmore, P.; Mason, G.L.; Ellis, R.P. Hemorrhagic bowel syndrome in dairy cattle: 22 cases (1997-2000). **Journal of American Veterinary Medical Association**, 221(5): 686-689, 2002.
- Desrochers, A.; Anderson, D. E. Intestinal Surgery. **Veterinary Clinics of North America: Food Animal Practice**, 32(3): 645-671, 2016.
- Dirksen, G.; Gründer, H. D.; Stöber, M. **Rosenberger exame clínico dos bovinos**. 3rd Rio de Janeiro: Guanabara Koogan, 1993. 419p.
- Elhanafy, M.M.; French, D.C.; Braun, U. Understanding jejunal hemorrhage syndrome. **Journal of Veterinary Medicine**, 243(3): 352-358, 2013.
- Ewoldt, J.M.; Anderson, D.E. Determination of the effect of single abomasal or jejunal inoculation of *Clostridium perfringens* Type A in dairy cows. **Canadian Veterinary Journal**, 46(9): 821-824, 2005.
- Fubini, S.L.; Trent, A.M. Small intestine surgery in cattle. In: _____. **Farm animal surgery**. St Louis: Elsevier, 2004. p. 240-248.
- Jain, N.C. **Essentials of veterinary hematology**. 1st ed. Philadelphia: Lea e Febiger, 1993, 417p.
- Owaki, S.; Kawabuchi, S.; Ikemitsu, K.; Shono, H.; Furuoka, H. Pathological findings of hemorrhagic bowel syndrome (HBS) in six dairy cattle cases. **Journal of Veterinary Medical Science**, 77(7): 879-881, 2015.
- Peek, S.F.; Santshci, E.M.; Livesey, M.A.; Prichard, M.A.; McGuirk, S.M.; Brounts, S.H.; Edwards III, R.B. Surgical findings and outcome for dairy cattle with jejunal hemorrhage syndrome: 31 cases (2000-2007). **Journal of the American Veterinary Medical Association**, 234(10): 1308-1312, 2009.
- Pires, P.S.; Uribe, J.A.Z.; Carvalho, A.U.; Silva, R.O.S.; Salvarani, F.M.; Meneses, R.M.; Leite, L.B.; AlveS, G.G.; Gonçalves, L.C.; Lobato, F.C.F.; Facury Filho, E.J. Jejunal hemorrhage syndrome in a Zebu cow in Brazil. **Ciência Rural**, 45(8): 1476-1479, 2015.
- Tajik, J.; Mohammadi, G.R.; Rad, M.; Barati, A. Hemorrhagic bowel syndrome in dairy cattle in Iran: a case report. **Iranian Journal of Veterinary**, 11(2): 80-183, 2010.