



Tratamento cirúrgico de fibrossarcoma cutâneo em uma égua Paint Horse: relato de caso

[*Surgical treatment of cutaneous fibrosarcoma in a Paint Horse mare: case report*]

"Relato de Caso/Case Report"

Edmilson Rodrigo **Daneze**^{1*}, Carmen Zilda Pereira de **Toledo**¹, Marina Ragagnin de **Lima**¹,
Márcia Ferreira da Rosa **Sobreira**^{1,2}

¹Programa de Pós-graduação em Medicina Veterinária, Faculdade de Ciências Agrárias e Veterinárias, Universidade Estadual Paulista, Jaboticabal-SP, Brasil.

²Departamento de Medicina Veterinária, Centro Universitário Moura Lacerda, Ribeirão Preto-SP, Brasil.

*Autor para correspondência/Corresponding author: E-mail: eddaneze@hotmail.com

Resumo

Os fibrossarcomas são neoplasias mesenquimais malignas primárias de baixa incidência em equinos e que esporadicamente produzem metástases. O uso de tecnologias de imagem e de citologia aspirativa é bastante relevante na identificação da lesão, porém o exame histopatológico ainda é o método de eleição para o diagnóstico definitivo. Nesse contexto, o presente estudo teve por objetivo relatar o caso de um fibrossarcoma em uma égua. Foi solicitado atendimento, devido ao desenvolvimento de uma massa crânio-lateral à glândula mamária direita, para uma égua Paint Horse de nove anos de idade. À palpação, verificou-se que a massa era circunscrita, possuía consistência firme e aderência à musculatura abdominal. Como tratamento, foi realizada exérese cirúrgica com margens amplas da neoformação. Durante o procedimento observou-se que a massa não tinha continuidade com o tecido mamário e pouca área de aderência ao tecido muscular abdominal. A massa foi encaminhada para análise histopatológica em que foi constatada proliferação neoplásica mesenquimal compatível com fibrossarcoma. A paciente foi acompanhada periodicamente por dois anos e, durante esse período, não foi verificada nenhuma recidiva tanto no local do procedimento cirúrgico como em áreas distantes. Assim sendo, concluímos que o atendimento precoce, a exérese cirúrgica com margens amplas, a identificação histopatológica e o acompanhamento periódico foram ferramentas essenciais para o sucesso no tratamento da paciente.

Palavras-chave: equino; neoplasia; pele; cirurgia; diagnóstico histopatológico

Abstract

Fibrosarcomas are primary malignant mesenchymal neoplasia's of low incidence in horses that sporadically produces metastases. The use of complementary exams such as imaging and aspiration cytology are relevant to identify the lesion and tissues, however, histopathological examination is the method of choice for the conclusive diagnosis. In this sense, the present study reports a case of a fibrosarcoma in a mare. A veterinary consultation was requested due to the development of a mass cranio-lateral to the right mammary gland in a nine-year-old Paint Horse mare. On palpation, the mass was described as circumscribed, firm consistency and adhered to abdominal muscles. Surgical excision of the neoformation was elected as a form of treatment, the procedure was performed with wide margins. It was observed, during the surgical procedure, that the mass had no continuity to the breast tissue, however there was a small area of adhesion in the abdominal muscle tissues. The excised material was sent for histopathological analysis, as a result, neoplastic mesenchymal proliferation compatible with fibrosarcoma was identified. This patient was followed up periodically for two years after the procedure, and, along this period there was no recurrence at the surgical site nor neoplastic tissues on distant tissues. Therefore, we conclude that early care, surgical excision with wide margins, histopathological identification and periodic follow-up were essential for the successful treatment of the patient.

Keywords: equine; neoplasia; skin; surgery; histopathological diagnosis

Introdução

Os fibrossarcomas são neoplasias mesenquimais malignas primárias que esporadicamente produzem metástases (Knottembelt et al., 2015; Daleck e De Nardi, 2016; Mauldin e Peters-Kennedy, 2016; Hendrick, 2017). Podem ser encontrados em qualquer região do corpo, porém com maior incidência na pele e tecido subcutâneo, boca e nariz, cavidade oral, fáscia e perióstio de ossos longos (Story et al., 2005; Mauldi e Peters-Kennedy, 2016; Bass et al., 2017; Hendrick, 2017). Não apresentam correlação com sexo ou raça e a incidência tende a aumentar com o passar da idade (Dixon e Head, 1999; Veraa et al., 2009; Baccarin et al., 2011; Bass et al., 2017; Hendrick, 2017).

Embora ocorram em todas as espécies de animais domésticos (Kusewitt e Rush, 2009; Couto, 2015; Daleck e De Nardi, 2016; Mauldin e Peters-Kennedy, 2016; Hendrick, 2017), possuem baixa incidência em equinos (Buechner-Maxwell, 2009; Baccarin et al., 2011; Souza et al., 2011; Sprenger et al., 2014; Scattone et al., 2015). Nos Estados Unidos, Buechner-Maxwell (2009) afirmou que as doenças neoplásicas correspondem a apenas 3% das doenças na espécie; dentre essas, os tumores de pele representam 45% a 50% dos casos. Sarcóides, carcinomas de células escamosas, fibromas, melanomas, papilomas e linfomas representam 95% do total de neoplasias cutâneas nos equinos, enquanto neoplasias como o fibrossarcoma são pouco relatadas (Hewes e Sullins, 2009; Knottembelt et al., 2015; Rashmir-Raven, 2018).

No Brasil, segundo Baccarin et al. (2011), os casos de neoplasias, independente da localização, correspondem a 2% do total de atendimentos em equinos. As neoplasias de pele, segundo alguns levantamentos, correspondem de 74,6% a 87,3% dos casos (Baccarin et al., 2011; Souza et al., 2011; Sprenger et al., 2014; Scattone et al., 2015). E, baseado nesses levantamentos, os fibrossarcomas correspondem a menos de 4% dos casos (Souza et al., 2011; Sprenger et al., 2014; Scattone et al., 2015).

De modo geral, o diagnóstico de lesões proliferativas em equinos é desafiador para o médico veterinário. Dependendo da localização, o uso de tecnologias de imagem torna-se importante para identificar o grau de extensão da alteração (Veraa et al., 2009; Cissell et al., 2012; Manso-Díaz et al., 2015; Kassem et al. 2018). E, mesmo sendo pouco aplicada na espécie equina, a citologia

aspirativa por agulha fina (CAAF) é uma ferramenta de triagem e auxílio diagnóstico prática e relevante (Story et al., 2005; Felizzola et al., 1999; Coletto et al., 2016; Daleck e De Nardi, 2016; Martins et al., 2019). No entanto, o exame histopatológico ainda é o método de eleição para o diagnóstico definitivo, pois permite identificar as características de comportamento biológico celular e definir o prognóstico de uma neoformação (Hewes e Sullins, 2009; Souza et al., 2011; Manso-Díaz et al., 2015; Daleck e De Nardi, 2016; Hendrick, 2017). Assim sendo, o presente estudo teve por objetivo relatar a ocorrência e o tratamento de um fibrossarcoma cutâneo em uma égua Paint Horse.

Relato do caso

Foi solicitado atendimento por suspeita de neoplasia mamária para uma égua Paint Horse, de nove anos de idade, 440 kg, proveniente de um haras localizado na zona rural de Orlândia, SP, Brasil. Segundo o proprietário, o animal apresentava um histórico de lesão proliferativa com aproximadamente 60 dias de evolução (Figura 1A). Durante o exame físico, verificou-se que a lesão, de aproximadamente 10 cm de diâmetro e localizada na porção crânio-lateral à glândula mamária direita, era circunscrita, possuía consistência firme e aderência à musculatura abdominal.

Diante dessas informações, optou-se pela exérese cirúrgica. Após jejum alimentar e hídrico, a paciente foi acomodada em tronco de contenção e sedada com detomidina (0,03 mg/kg, intravenosa - IV), foi feita limpeza e assepsia da região inguinal com solução degermante e bloqueio anestésico infiltrativo local com lidocaína 2% (20 mL em padrão L invertido). Em seguida realizou-se incisão de pele em formato elíptico ao redor, e com 3,0 cm de distância da neoformação e, depois, o subcutâneo foi divulsionado. Após inspeção da lesão, verificou-se que a massa não estava anexa ao tecido mamário e possuía pouca área de aderência ao tecido muscular abdominal. Após o ponto de aderência à musculatura ser cuidadosamente seccionado e o tecido subcutâneo completamente divulsionado, a lesão foi totalmente removida com ampla margem cirúrgica. Após inspeção da ferida cirúrgica, o subcutâneo foi aproximado com fio categute cromado número 0 em padrão contínuo e a dermorrafia foi feita com mononylon número 1 em padrão Wolf.

Foi prescrito analgésico (dipirona, 20 mg/kg, intramuscular - IM, a cada 12 horas, durante 5 dias), anti-inflamatório (fenilbutazona, 4 mg/kg, IV, a cada 12 horas, durante 2 dias), antibiótico (associação de penicilinas e estreptomicina, 20000 UI/kg, IM, a cada 24 horas, durante 5 dias), soro antitetânico (15000 UI, IM, dose única), curativo (limpeza com solução fisiológica e instilação de rifamicina, a cada 12 horas, durante 12 dias) e manutenção da paciente em baia até a remoção da sutura de pele (15 dias).

Após o procedimento cirúrgico, a massa foi armazenada em saco plástico e acondicionada em caixa de isopor com gelo reciclável, em seguida foi encaminhada para análise anatomopatológica no Departamento de Patologia Veterinária da Faculdade de Ciências Agrárias e Veterinárias, Universidade Estadual Paulista (Fcaav-Unesp).

No laboratório, verificou-se que a massa era firme, levemente ovalada com aspecto circunscrito; ao corte era rígida e, na superfície de corte, apresentava coloração amarelada e uma área cística na porção central, com conteúdo viscoso de coloração amarelada (Figura 1B). Terminada a análise macroscópica, a lesão foi armazenada em frasco de vidro contendo solução de formaldeído a 10% tamponado, por 24 horas. Após esse período, fragmentos da amostra foram colhidos para análise microscópica. O material foi processado e corado com hematoxilina e eosina, de acordo com o protocolo de rotina do laboratório.

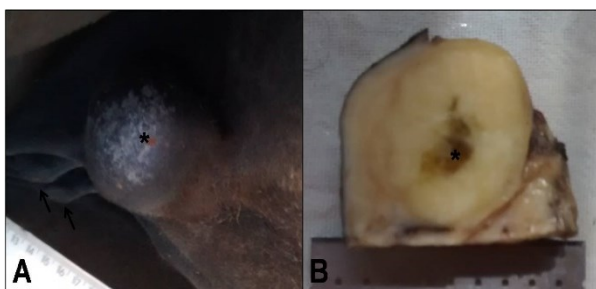


Figura 1. Fibrossarcoma em égua Paint Horse. Em A, observa-se proximidade da lesão (*) às glândulas mamárias (setas). Em B, observa-se superfície de corte da massa com coloração amarelada e conteúdo cístico (*) na porção central da lesão, após exérese cirúrgica.

Com auxílio de microscopia de luz, observou-se nos fragmentos selecionados tecido com proliferação neoplásica mesenquimal, em padrão de crescimento desordenado e expansivo, não encapsulado, mas com margens bem delineadas, com acentuada celularidade e pleomorfismo. As células apresentavam-se pouco

diferenciadas, citoplasma frouxo, núcleos ovalados e com acentuada anisocariose (Figura 2). Foram observadas de zero a três figuras de mitose por campo de observação no aumento de 400x. Achados compatíveis com fibrossarcoma (Knottembelt et al., 2015; Hendrick, 2017).

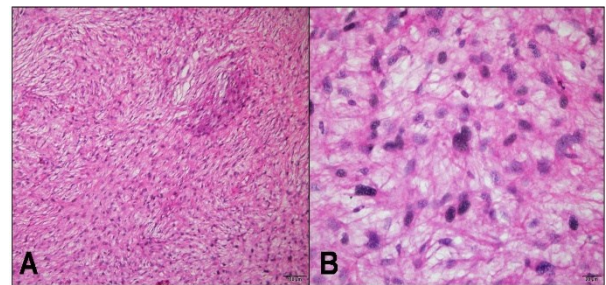


Figura 2. Fibrossarcoma em égua Paint Horse. Em A, observa-se tecido em padrão de crescimento desordenado e com acentuada celularidade. Em B, observa-se células pouco diferenciadas, citoplasma frouxo, núcleos ovalados e acentuada anisocariose.

Após a exérese da neoplasia a paciente foi acompanhada periodicamente por dois anos. Durante esse período não foi verificada nenhuma recidiva tanto no local do procedimento cirúrgico como em áreas distantes. Ademais, decorridos 60 dias do procedimento, a paciente encontrava-se bem e retornando gradativamente às atividades habituais de treinamento.

Discussão

A causa de ocorrência dos fibrossarcomas ainda não é conhecida, embora acredita-se que mutações genéticas (perda de alelos, mutações pontuais, translocações cromossômicas) causadas por radiação ultravioleta, inflamações, traumas e infecções virais possam ter um papel importante no desencadeamento (Foy et al., 2002; Silva et al., 2011; Knottembelt et al., 2015).

Segundo autores (Foy et al., 2002; Hewes e Sullins, 2009; Knottembelt et al., 2015), a modalidade de tratamento selecionada para as neoplasias equinas deve ser determinada pela localização, tamanho e agressividade do tumor, experiência clínica e disponibilidade de serviços, equipamentos e instalações do estabelecimento médico veterinário, custo do tratamento, comportamento do paciente e adesão do proprietário. Nesse contexto, como a cirurgia é considerada o tratamento de referência para neoplasias em equinos (Hewes e Sullins, 2009; Buechner-Maxwell, 2009; Knottembelt et al., 2015; Mendes, 2015) e a neoformação da paciente,

além de estar próxima a glândula mamária, era cutânea, circunscrita e possuía consistência firme, optou-se pela exérese imediata e completa da lesão. E, em seguida, a peça, na sua totalidade, foi encaminhada para diagnóstico histopatológico.

Independente da origem, do local de ocorrência e da espécie mamífera acometida, as neoplasias malignas frequentemente apresentam metástases em diferentes órgãos e tecidos, principalmente fígado e pulmões. Contudo, mesmo possuindo um índice mitótico de moderado a elevado e apresentando comportamento de invasão dos tecidos adjacentes, os fibrossarcomas possuem baixo potencial metastático (Kusewitt e Rush, 2009; Knottembelt et al., 2015; Mauldin e Peters-Kennedy, 2016; Hendrick, 2017).

No entanto, a recorrência desta neoplasia é comum. Possivelmente, por muitos profissionais ainda subestimarem a necessidade da remoção com margens de segurança (Kahn e Line, 2005; Lavoie e Hinchcliff, 2008). Por esse motivo, no presente caso, como havia tecido limítrofe suficiente, os princípios de cirurgia oncológica foram rigorosamente respeitados: excisão cirúrgica ampla e profunda a partir de uma margem de segurança distante 3,0 cm da neoformação (Lavoie e Hinchcliff, 2008; Daleck e De Nardi, 2016), não sendo necessário mastectomia completa ou parcial da glândula mamária (Mendes, 2015; Rizk, 2016; Souza et al., 2019).

Segundo Lavoie e Hinchcliff, (2008), a recidiva é intimamente dependente da invasividade, tipo e localização do tumor, e da capacidade de obter a margem de segurança adequada na exérese cirúrgica. Ela pode ocorrer dentro de dias da excisão incompleta, e é seguida por rápida deiscência da sutura da ferida e consequente incapacidade de cicatrização. Por esse motivo Rashmir-Raven (2018) afirma que, independentemente do tratamento utilizado, exames de acompanhamento frequentes e contínuos resultam no maior sucesso a longo prazo.

Hewes e Sullins (2009) e Knottembelt et al. (2015) referem que as terapias adjuvantes (quimioterapia local ou sistêmica, criocirurgia, imunoterapia, entre outras) devem ser consideradas apenas em casos em que a remoção completa não seja alcançada e o potencial de recorrência seja relevante. Nesse contexto, a partir do momento em que o exame histopatológico revelou que não havia tecido de origem mamária associado e que o fibrossarcoma fora removido com boa margem cirúrgica, optou-se apenas por acompanhar a

paciente em atendimentos regulares, como recomendado por Rashmir-Raven (2018). Decorridos dois anos, pode-se inferir que a lesão foi removida completamente durante o procedimento cirúrgico, pois não houve recidiva durante esse período.

Vale salientar que, todas as neoplasias, sejam benignas ou malignas, podem apresentar prognóstico ruim para a sobrevivência em longo prazo (Kusewitt e Rush, 2009; Mauldin e Peters-Kennedy, 2016; Hendrick, 2017). Nesse contexto, o atendimento precoce, a realização da exérese cirúrgica como recomendada, o correto acondicionamento e envio imediato da lesão para identificação histopatológica, o acompanhamento periódico e, não menos importante, o comprometimento do proprietário durante o período de tratamento, foram ferramentas essenciais para obtenção de cura e melhora da qualidade de vida da paciente, evitando a progressão da doença e piora do prognóstico.

Ademais, devido à baixa ocorrência de neoplasias em equinos (Ramos et al., 2008; Buechner-Maxwell, 2009; Souza et al., 2011; Sprenger et al., 2014; Scattone et al., 2015), torna-se importante o relato e divulgação dos casos ocorridos, com sucesso terapêutico ou não, seja para orientação de colegas quanto à conduta, como para levantamento de casuística.

Conclusão

O fibrossarcoma da paciente foi removido com boa margem de segurança, pois não apresentou recidivas por um período de dois anos após o procedimento cirúrgico. Ademais, o atendimento precoce, a exérese cirúrgica com margens amplas, a identificação histopatológica e o acompanhamento periódico foram ferramentas essenciais para o sucesso no tratamento do fibrossarcoma cutâneo da paciente.

Conflito de interesse

Os autores declaram não existir conflitos de interesse.

Referências

- Baccarin, R.Y.A.; Silva, L.C.L.C.; Belli, C.B.; Fernandes, W.R.; Zoppa, A.L.V. Ocorrência de neoplasias em 15 anos de atendimento hospitalar de equídeos. **Brazilian Journal of Veterinary Research and Animal Science**, 48(6): 439-445, 2011.

- Bass, K.; Mochal-King, C.A.; Cooley, A.J.; Brinkman, E. Equine mandibular fibrosarcoma in two horses: clinical, diagnostic, and therapeutic considerations. **Journal of Equine Veterinary Science**, 48: 31-38, 2017.
- Buechner-Maxwell, V. Skin tumors. In: Robinson, N.E.; Sprayberry, K.A. **Current therapy in equine medicine**. 6th ed. Saint Louis: Saunders Elsevier, 2009. p.692-697.
- Cissell, D.D.; Wisner, E.R.; Textor, J.; Mohr, F.C.; Scrivani, P.V.; Théon, A.P. Computed tomographic appearance of equine sinonasal neoplasia. **Veterinary Radiology & Ultrasound**, 53(3): 245-251, 2012.
- Coletto, A.F.; Moreira, T.A.; Gundim, L.F.; Silva, S.A.; Castro, M.R.; Bandarra, M.B.; Medeiros-Ronchi, A.A. Perfil de exames citológicos, sensibilidade e especificidade da punção por agulha fina em amostras cutâneas e subcutâneas em cães. **Revista Brasileira de Medicina Veterinária**, 38: 311-315, 2016.
- Couto, C.G. Neoplasias selecionadas em cães e gatos. In: Nelson, R.W.; Couto, C.G. **Medicina interna de pequenos animais**. 5^a ed. Rio de Janeiro: Elsevier, 2015. p.1186-1200.
- Daleck, C.R.; De Nardi, A.B. **Oncologia em cães e gatos**. 2^a ed. Rio de Janeiro: Rocca, 2016. 766 p.
- Dixon, P.M.; Head, K.W. Equine nasal and paranasal sinus tumours: part 2: a contribution of 28 case reports. **Veterinary Journal**, 157(3): 279-294, 1999.
- Felizzola, C.R.; Stopiglia, A.J.; Araújo, N.S. Oral tumors in dogs: Clinical aspects, exfoliative cytology and histopathology. **Ciência Rural**, 29(3): 499-506, 1999.
- Foy, J.M.; Rashmir-Haven, A.M.; Brashier, M.K. Common equine skin tumors. **The Journal of the Veterinary Surgeon in General Practice**, 24(3): 242-254, 2002.
- Hendrick, M.J. Mesenchymal tumors of the skin and soft tissues. In: Meuten, D.J. **Tumors in domestic animals**. 5th ed. Ames: John Wiley & Sons, 2017. p.142-175
- Hewes C.A.; Sullins K.E. Review of the treatment of equine cutaneous neoplasia. **Proceedings of the American Association of Equine Practitioners**, 55(1): 386-392, 2009.
- Kahn, C.M.; Line, S. **The Merck veterinary manual**. 9th ed. Orlando: Merck & Co. Inc. and Merial Limited; 2005.
- Kassem, I.G.; Bernstein, N.; Lopes, P.R.; Duarte, P.C.; Moreira, M.V.L.; Miranda, F.G.; Nepomuceno, A.C.; Maranhão, R.P.A.; Ecco, R.; Palhares, M.S. Fibrosarcoma in the nasal cavity of a donkey. **Brazilian Journal of Veterinary Medicine**, 40: e96018, 2018.
- Knottembelt, D.C.; Patterson-Kane, J.C.; Snalune, K.L. Tumors of the skin. In: Knottembelt, D.C.; Snalune, K.; Kane, J.P. **Clinical equine oncology**. Philadelphia: Elsevier, 2015. p. 544-584.
- Kusewitt, D.F.; Rush, L.J. Neoplasia e biologia tumoral. In: McGavin, M.D.; Zachary, J.F. **Bases da Patologia em Veterinária**. 4^a ed. Rio de Janeiro: Elsevier, 2009. p. 253-298.
- Lavoie, J.P.; Hinchcliff, K.W. **Blackwell's five minute veterinary consult: equine**. Iowa: Wiley-Blackwell, 2008.
- Manso-Díaz, G.; Dyson, S.J.; Dennis, R.; García-López, J.M.; Biggi, M.; García-Real, M.I.; San Román, F.; Taeymans, O. Magnetic resonance imaging characteristics of equine head disorders: 84 cases (2000-2013). **Veterinary Radiology & Ultrasound**, 56(2): 176-187, 2015.
- Martins, D.B.; Rossato, C.K.; Abrão, N.B.; Luz, M. Cytological aspects of equine oral fibrosarcoma. **Acta Scientiae Veterinariae**, 47: 385, 2019.
- Mauldin, E.A.; Peters-Kennedy, J. Integumentary system. In: Maxie, M.G. (Ed.). **Jubb, Kennedy, and Palmer's Pathology of domestic animals**. 6th ed. v.1 Elsevier, St. Louis: Elsevier, 2016. p.509-736.
- Mendes, L.C.N. Mammary tumors. In: Sprayberry, K.A.; Robinson, N.E. **Robinson's Current therapy in equine medicine**. 7th ed. St. Louis: Elsevier Saunders, 2015. p.432-434.
- Ramos, A.T.; Souza, A.B.; Norte, D.M.; Ferreira, J.L.M.; Fernandes, C.G. Tumores em animais de produção: aspectos comparativos. **Ciência Rural**, 38: 148-154, 2008.
- Rashmir-Raven, A.M. Disorders of the skin. In: Reed, S.M.; Bayly, W.M.; Sellon, D.C. **Equine internal medicine**. 4th ed. St. Louis: Elsevier, 2018. p.1159-1216.
- Rizk, A. Unilateral amputation of the teat for treatment of equine sarcoid in a she-donkey. **Journal of Equine Veterinary Science**, 46: 15-17, 2016.
- Scattone, N.V.; Bertolini, R.S.; Loiacono, W.V.B.; Silva, T.P.M.; Justino, D.M.; Del Fava, C.

- Casuística de neoplasias em equinos. **Biológico**, 77: 49, 2015.
- Silva, M.M.V, Crivelenti, L.Z., Momo, C.; Honsho, D.K. Fibrossarcoma uretral primário em cadela. **Arquivo Brasileiro de Medicina Veterinária e Zootecnia**, 63: 1353-1358, 2011.
- Souza, J.P.C.; Soares, G.S.N.; Pedroso, A.C.B.R.; Queiroz, A.K.L.; Mendes, L.H.; Queiroz, P.J.B.; Silva; L.A.F. Afecções cirúrgicas da glândula mamária equina. **Investigação**, 18(4): 38-44, 2019.
- Souza, T.M.; Brum, J.S.; Fighera, R.A.; Brass, K.E.; Barros, C.S.L. Prevalência dos tumores cutâneos de equinos diagnosticados no Laboratório de Patologia Veterinária da Universidade Federal de Santa Maria, Rio Grande do Sul. **Pesquisa Veterinária Brasileira**, 31: 379-382, 2011.
- Sprenger, L.K.; Gabardo, L.B.; Risolia, L.W.; Molento, M.B.; Silva, A.W.C.; Sousa, R.S. Frequência de neoplasias cutâneas em equinos: estudo retrospectivo do Laboratório de Patologia Veterinária da Universidade Federal do Paraná. **Archives of Veterinary Science**, 19(3): 81-86, 2014.
- Story, M.R.; Gaughan, E.M.; Andrews, G.A.; Balch, S. Fibrosarcoma over the tarsal groove of a 14-month-old Quarter horse. **Veterinary and Comparative Orthopaedics and Traumatology**, 18: 115-118, 2005.
- Veraa, S.; Dijkman, R.; Klein, W.R.; Van den Belt, A.J.M. Computed tomography in the diagnosis of malignant sinonasal tumours in three horses. **Equine Veterinary Education**, 21(6): 284-288, 2009.