




## Infestação por ácaros da espécie *Chirodiscoides caviae* em porquinho-da-Índia (*Cavia porcellus*)

[Infestation by mites of the species *Chirodiscoides caviae* on guinea pig (*Cavia porcellus*)]

### "Artigo Científico/Scientific Article"

Rayssa Dourado Fontenele<sup>1</sup> , Luiz Fernando Wolpert de Gois<sup>1</sup> , Clara Cecília Azevedo Santana<sup>2</sup> , Marcos Renan Barbosa Reis<sup>2</sup> , Raíssa Esthephane Torres do Nascimento<sup>2</sup> , Águida Teresa Rabelo da Silva<sup>2</sup> , Mariana Sousa Ribeiro<sup>3</sup> , Luanna Soares de Melo Evangelista<sup>4\*</sup> 

<sup>1</sup>Médico(a)-veterinário(a) autônomo(a), Teresina, PI, Brasil.

<sup>2</sup>Centro de Ciências Agrárias, Universidade Federal do Piauí, Teresina-PI, Brasil.

<sup>3</sup>Centro Universitário Santo Agostinho, Teresina-PI, Brasil.

<sup>4</sup>Departamento de Parasitologia e Microbiologia, Centro de Ciências da Saúde, Universidade Federal do Piauí, Teresina-PI, Brasil.

\*Autora para correspondência/Corresponding author: E-mail: [luannaufpi@gmail.com](mailto:luannaufpi@gmail.com)

### Resumo

A espécie *Cavia porcellus* (Rodentia, Caviidae), conhecida popularmente como cobaia ou porquinho-da-Índia, é um roedor utilizado como animal de laboratório e, devido ao seu tamanho e fácil adaptação, vem ganhando maior espaço nos lares brasileiros como animal de estimação. Alguns agentes patogênicos, como endoparasitos e ectoparasitos, podem acometer e alterar a saúde e o bem-estar desses animais. O objetivo desse trabalho foi relatar a ocorrência de ácaros da espécie *Chirodiscoides caviae* em *Cavia porcellus* domiciliada no município de Teresina, Piauí. Uma fêmea de porquinho-da-Índia, pesando 864 g, deu entrada em uma clínica veterinária de Teresina, apresentando áreas alopécicas em grande parte do corpo. A tutora relatou prurido, anorexia e perda de peso. Após o exame físico e realização da técnica da fita adesiva foi confirmada a presença de ácaros da espécie *Chirodiscoides caviae* em suas diferentes formas evolutivas. O tratamento preconizado foi selamectina 15 mg/kg, uso tópico, em dose única, com repetição 15 dias após o atendimento, constatando melhora do quadro clínico do animal, com crescimento de pelos e ganho de peso. Conclui-se que a técnica da fita adesiva pode ser utilizada em casos de sarna por *Chirodiscoides caviae* em porquinhos-da-Índia, apresentando resultados satisfatórios, otimizando o diagnóstico e o tratamento nestes animais.

**Palavras-chave:** ectoparasitos; porquinho-da-Índia; sarna.

### Abstract

The species *Cavia porcellus* (Rodentia, Caviidae), popularly known as guinea pig, is a rodent used as laboratory animal, and due to their size and easy adaptation, they have been gaining more space in Brazilian homes as pets. Some pathogenic agents, such as endoparasites and ectoparasites, can affect and alter the health and well-being of these animals. The goal of this work was to report the occurrence of mites of the species *Chirodiscoides caviae* in *Cavia porcellus* domiciled in the city Teresina, Piauí. A female guinea pig, weighing 864 g, was admitted to a veterinary clinic in Teresina, presenting alopecic areas in a large part of the body. The tutor reported pruritus, anorexia and weight loss. After the physical examination and the application of the adhesive tape technique, the presence of mites of the species *Chirodiscoides caviae* in their different evolutionary forms was confirmed. The recommended the therapy was selamectin 15 mg/kg, topical use, in a single dose, with repetition 15 days after the treatment, noting an improvement in the animal's clinical condition, with hair growth and weight gain. It is concluded that the adhesive tape technique can be used in cases of scabies by *Chirodiscoides caviae* in guinea pigs, with satisfactory results, optimizing the diagnosis and treatment in these animals.

**Keywords:** ectoparasites; scabies; guinea pig.

Recebido 26 de maio de 2023. Aceito 17 de agosto de 2023.

DOI: <https://doi.org/10.26605/medvet-v17n3-5858>



## Introdução

Porquinho-da-Índia (*Cavia porcellus*), também conhecido como cobaia, pertence à ordem Rodentia e família Caviidae, tendo origem sul-americana. Esses animais receberam esse nome provavelmente pelo barulho que fazem semelhante ao dos porcos. Eles foram levados para Europa por embarcações espanholas no século XVI, onde primeiramente foram vistos como pragas nos navios e, por conseguinte, tornaram-se animais de estimação da classe nobre (Lapchik et al., 2017). Anteriormente, fizeram parte da cadeia alimentar dos Incas e até hoje em alguns locais do Peru são consumidos como uma iguaria. Com o advir dos anos e o aumento de sua criação, eles passaram a ser explorados na indústria farmacêutica e nas pesquisas médicas, tanto na medicina humana quanto na veterinária (Andrade et al., 2002; Minarikova et al., 2015).

Por serem muito dóceis e de fácil manejo, adaptam-se bem em criações e sua alimentação pode ser à base de ração comercial peletizada, formulada para a espécie, juntamente com feno ou capim, legumes, verduras e diferentes tipos de grãos. Devido ao seu tamanho e fácil adaptação ganhou maior espaço como animal de companhia (Andrade et al., 2002).

Os porquinhos-da-Índia são considerados pets não convencionais, presentes nos lares e em atendimento nas clínicas veterinárias (Teixeira et al., 2014), uma vez que são acometidos por diversos patógenos como bactérias, vírus, fungos, endoparasitos e ectoparasitos, dentre os quais se destacam ácaros, piolhos e pulgas, exemplos de parasitos de grande importância epidemiológica (Valim et al., 2004).

*Chirodiscoides caviae* é um ácaro aparentemente comum em cobaias, porém a infestação geralmente é assintomática, com baixa patogenicidade. Quando ocorre em altas infestações, os animais podem apresentar prurido, alopecia, descamação e incômodo (Paterson, 2006; D'Ovidio e Santoro, 2014), acarretando alterações sistêmicas e comportamentais.

O diagnóstico pode ser realizado por meio das técnicas de raspado cutâneo, tricograma, pente fino e fita adesiva transparente, sendo estas últimas muito eficientes na detecção de ectoparasitos de cobaias (Santos et al., 2020).

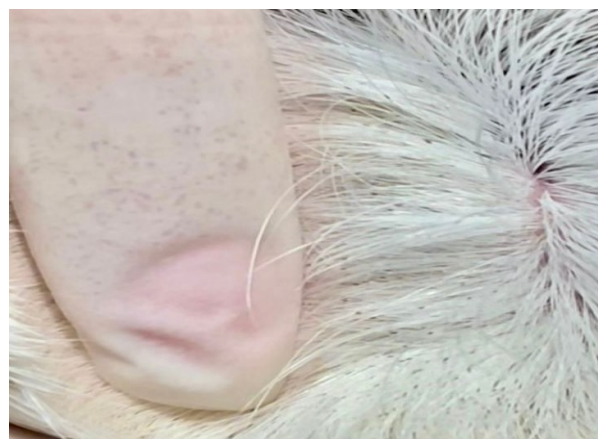De acordo com a literatura, a ivermectina, a selamectina e o fipronil são os fármacos que apresentam os melhores resultados como tratamento de infestação por ácaros em

porquinhos-da-Índia (Hirsjärvi e Phyälä, 1995; Eshar e Bdolah-Abram, 2012; Aydenizöz e Gökpinar, 2019).

Diante do exposto, o objetivo desse trabalho foi relatar a ocorrência de ácaros da espécie *Chirodiscoides caviae* em *Cavia porcellus* domiciliada no município de Teresina, Piauí.

## Descrição do Caso

Em março de 2022, um porquinho-da-Índia, fêmea, não castrada, com dois anos de idade, pesando 864 g, deu entrada em uma clínica veterinária do município de Teresina, Piauí. O animal apresentava áreas alopécicas em praticamente todo o corpo. Na anamnese, a tutora informou que o roedor tinha um manejo alimentar adequado, uma boa estrutura de criação e constante higiene de seu alojamento. No exame físico, o animal apresentou temperatura de 38,8°C, escore corporal magro, pelos quebradiços, opacos, sem brilho e presença de ectoparasitos (Figura 1). A tutora também relatou que observou prurido, anorexia e perda de peso nos últimos dias.



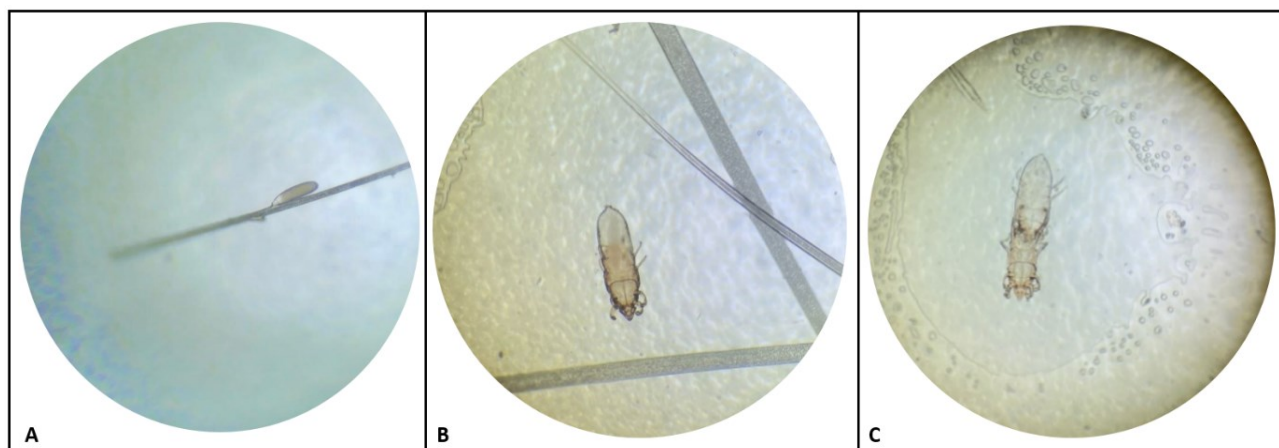
**Figura 1.** Presença de ácaros sugestivos de *Chirodiscoides caviae* observados nos pelos de porquinho-da-Índia (*Cavia porcellus*).

Durante o atendimento, a suspeita clínica foi de sarna e o método de coleta de material para o diagnóstico foi a técnica da fita adesiva, também denominada de método de Graham (Graham, 1941), que consistiu em colocar fitas adesivas transparentes nas áreas mais comprometidas da pele do animal e em seguida grudá-las em lâminas de microscopia. As amostras foram encaminhadas para o Laboratório de Parasitologia do Departamento de Parasitologia e Microbiologia da Universidade Federal do Piauí (DPM/UFPI), para identificação. As lâminas com as fitas foram avaliadas sob microscópio óptico, nas objetivas de

10x e 40x, em que foi possível visualizar diferentes formas evolutivas sugestivas de ácaros da espécie *Chirodiscoides caviae* (Figura 2), conforme a chave de identificação de Hirst (1917). Essa espécie pertence à Classe Arachnida, Ordem Sarcoptiformes e Família Listrophoridae.

O tratamento preconizado foi a selamectina na dose de 15mg/kg aplicada diretamente na nuca

do roedor, com repetição da terapia 15 dias após a primeira dose. A tutora foi orientada sobre a higienização e desinfestação do alojamento com uso de deltametrina. No retorno do animal, constatou-se a melhora do quadro clínico, com crescimento de pelos, não sendo mais observados espécimes de ácaros, proporcionado, ainda, um ganho de peso de 102 g.



**Figura 2.** Formas evolutivas do ácaro da espécie *Chirodiscoides caviae*. (A) Ovo; (B) Fêmea; (C) Macho e fêmea no momento da cópula. Objetiva de 40x.

## Discussão

*Chirodiscoides caviae* parece ser o ácaro mais comum em porquinhos-da-Índia, porém os dados ainda são pouco relatados. Apesar da indicação de que a maioria dos animais é assintomática e seu potencial patogênico é baixo (Vázquez et al., 2018), o roedor do presente relato estava bastante infestado, com uma grande quantidade de ectoparasitos e áreas alopecicas em muitas partes do corpo, além de inapetência e perda de peso, sinais estes observados possivelmente devido ao incômodo causado pelos ectoparasitos. Segundo Vázquez et al. (2018), esses ácaros se alimentam de descamações cutâneas, podendo gerar desconforto para os animais, refletindo na perda de apetite e, consequentemente, perda de peso.

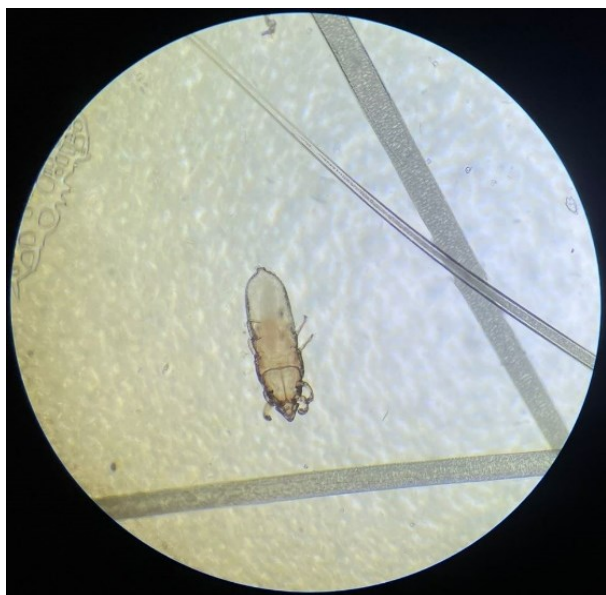O flanco e as áreas do dorso, como a região lombossacral, são os principais locais de encontro desses artrópodes (D'Ovidio e Santoro, 2014; Venturo, 2021); axila e região perineal também são considerados importantes habitats (Vázquez et al., 2018). O animal deste caso em questão apresentou praticamente todas essas áreas do corpo comprometidas.

Mesmo com poucos dados na literatura, a prevalência de sarna causada por *Chirodiscoides caviae* varia conforme a localização geográfica e condições ambientais. Na Itália, um trabalho

mostrou uma prevalência de 32% (42/131), com a maioria dos casos ocorrendo em animais provenientes de uma loja de comercialização de pets (D'Ovidio e Santoro, 2014), enquanto no Peru uma pesquisa comprovou que a prevalência de cobaias de criação comercial infestadas por esses ácaros foi de 45% (Silva, 2017) e de 15% (Santos et al., 2020). No trabalho de Silva (2017), as fêmeas foram as mais prejudicadas (53%). A cobaia do presente relato foi adquirida de uma loja de comercialização de animais pet e era criada com outra fêmea no domicílio. Provavelmente o animal deste estudo foi infestado ainda no estabelecimento comercial, visto que o ambiente domiciliar apresentava uma boa estrutura e constante higienização.

Os ácaros da espécie *Chirodiscoides caviae* apresentam ciclo de vida de aproximadamente 14 dias (Shönfelder et al., 2010; Venturo, 2021). Os ovos ficam presos nos pelos (Vázquez et al., 2018). Os adultos possuem a parte anterior do corpo em formato triangular, o que dá a aparência de uma cabeça distinta, uma placa esternal estriada e os pares de patas anteriores são mais desenvolvidos e modificados que os posteriores (Hirst, 1917; Santos et al., 2020), estruturas morfológicas observadas na fêmea deste ácaro (Figura 3). Nos machos, o quarto par de patas é mais longo que os demais (Hirst, 1917).





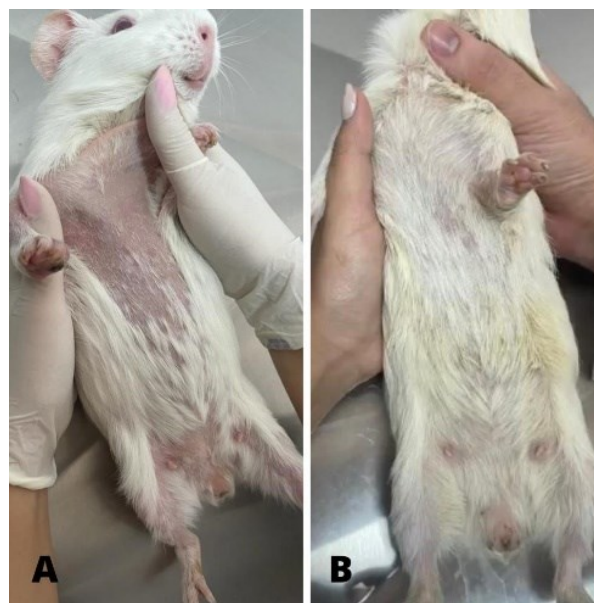
**Figura 3.** Fêmea do ácaro da espécie *Chirodiscoides caviae*. Notar a placa esternal estriada e os pares de patas anteriores mais desenvolvidos que os posteriores. Objetiva de 40x.

A técnica da fita adesiva foi primeiramente descrita por Graham (1941), com o objetivo de identificar ovos de helmintos da espécie *Enterobius vermicularis* na região perianal de crianças. Uma fita adesiva transparente é fixada nessa região e em seguida é colocada em uma lâmina de microscopia para avaliação, sendo um método prático, rápido, de baixo custo e de simples execução. É uma excelente ferramenta utilizada para o diagnóstico de ectoparasitos de cobaias (D'Ovidio e Santoro, 2014; Santos et al., 2020), podendo ser útil também, em alguns casos, para diagnosticar escabiose em humanos e animais domésticos (Abdel-Latif et al., 2018; Caramalac et al., 2019). Além disso, é um método que causa menos estresse aos animais quando comparado com o raspado cutâneo e a utilização dessa técnica se mostrou bastante satisfatória para o diagnóstico do animal do presente estudo.

Para o tratamento de ácaros em porquinhos-da-Índia, o uso de ivermectina subcutânea, oral ou tópica, e selamectina e fipronil tópicos são indicados (Hirsjärvi e Phyälä, 1995; Eshar e Bdolah-Abram, 2012; D'Ovidio e Santoro, 2014; Silva, 2017; Aydenizöz e Gökpınar, 2019). No caso em questão foi preconizado o uso de selamectina tópica, em dose única com repetição de 15 dias após a primeira aplicação, revelando uma melhora clínica do animal, como pode ser visualizado na Figura 4.

A selamectina é uma avermectina de fácil administração e segura para o paciente nas doses

recomendadas, a facilidade de aplicação permite um tratamento eficaz da infestação, resultando em um mínimo de estresse para o animal, beneficiando tanto médicos veterinários como os tutores (Fisher et al., 2007). Esse fármaco tem se mostrado eficiente contra diversos ectoparasitos de pets não convencionais, usado para o tratamento de infestações por ácaros de porquinhos-da-Índia como *Trixacarus caviae* e *Demodex* spp. (Fisher, 2007; Schönfelder et al., 2010; Eshar e Bdolah-Abram, 2012), bem como em ácaros e piolhos de calopsitas (Alves et al., 2018; Gois et al., 2022).



**Figura 4.** Porquinho-da-Índia (*Cavia porcellus*) do presente relato. (A) Antes do tratamento - áreas alopécicas em grande parte do corpo; (B) Após o tratamento - crescimento de pelos e aparente aumento de peso.

Esse trabalho é, para o conhecimento dos autores, o primeiro relato de alta infestação por ácaros da espécie *Chirodiscoides caviae* em *Cavia porcellus* domiciliada no nordeste brasileiro, tratada com selamectina, e enfatiza, ainda, a importância do médico veterinário especializado em pets não convencionais na resolução destes casos.

### Conclusão

A técnica da fita adesiva pode ser utilizada em casos de sarna por *Chirodiscoides caviae* em porquinhos-da-Índia, apresentando resultados satisfatórios, otimizando o diagnóstico e o tratamento nestes animais.

### Conflito de Interesse

Os autores declaram não existir conflito de interesse.

### Referências

- Abdel-Latif, A.A.; Elshahed, A.R.; Salama, O.A.; Elsaie, M.L. Comparing the diagnostic properties of skin scraping, adhesive tape and dermoscopy in diagnosing scabies. **Acta Dermatovenerologica**, 27: 75-78, 2018.
- Alves, P.V.; Pinheiro, E.C.; Neres, R.W. Tratamento de infestação por *Megninia* spp. em calopsita. **Ciência Animal**, 28(3): 71-74, 2018.
- Andrade, A.; Pinto, S.; Oliveira, R. **Animais de laboratório: criação e experimentação**. Rio de Janeiro: Fiocruz, 2002. 388p.
- Aydenizöz, M.; Gökpinar, S. Türkiye’de bir kobay (*Cavia porcellus*)’da *Chirodiscoides caviae* enfestasyonu ve fipronil ile tedavisi. **Türkiye Parazitoloji Dergisi**, 43(4): 216-218, 2019.
- Caramalac, S.M.; Palumbo, M.I.P.; Terra, V.J.B. Alternativas diagnósticas de escabiose felina. **Arquivo Brasileiro de Medicina Veterinária e Zootecnia**, 71(5): 1541-1544, 2019.
- Teixeira, V.N. Rodentia - Roedores Exóticos (Rato, Camundongo, Hamster, Gerbilo, Porquinho-da-Índia e Chinchila). In: Cubas, Z.S.; Silva, J.C.R.; Catão-Dias, J.L. **Tratado de Animais Selvagens: Medicina Veterinária**. 2ª ed. São Paulo: Roca, 2014. p.1169-1170.
- D’Ovidio, D.; Santoro, D. Prevalence of fur mites (*Chirodiscoides caviae*) in pet guinea pigs (*Cavia porcellus*) in southern Italy. **Veterinary Dermatology**, 25(2): 135-138, 2014.
- Eshar, D.; Bdolah-Abram, T. Comparison of efficacy, safety, and convenience of selamectin versus ivermectin for treatment of *Trixacarus caviae* mange in pet guinea pigs (*Cavia porcellus*). **Journal of the American Veterinary Medical Association**, 241(8): 1056-1058, 2012.
- Fisher, M.; Beck, W.; Hutchinson, M.J. Efficacy and safety of selamectin (Stronghold®/Revolution™) used off-label in exotic pets. **The International Journal of Applied Research in Veterinary Medicine**, 5(3): 87-96, 2007.
- Gois, L.F.W.; Carvalho, L.C.; Fontenele, R.D.; Silva, C.L.M.; Freire, S.M.; Melo Evangelista, L.M. Ocorrência de piolhos *Neopsittaconirmus* spp. (Phthiraptera: Ischnocera: Philopteridae) em calopsita (*Nymphicus hollandicus*) no nordeste brasileiro. **Medicina Veterinária (UFRPE)**, 16(2): 81-87, 2022.
- Graham, C.F. A device for the diagnosis of *Enterobius* infection. **The American Journal of Tropical Medicine and Hygiene**, s1-21(1): 159-161, 1941.
- Hirsjärvi, P.; Phyälä, L. Ivermectin treatment of a colony of guinea pigs infested with fur mite (*Chirodiscoides caviae*). **Laboratory Animals**, 29: 200-203, 1995.
- Hirst, S. On three new parasitic acari. **Annals and Magazine of Natural History**, 20(120): 431-434, 1917.
- Lapchik, V.B.V.; Mattaraia, V.G.M.; Ko, G.M. **Cuidados e Manejo de Animais de Laboratório**. 2ª ed. Rio de Janeiro: Atheneu, 2017. 760p.
- Minarikova, A.; Hauptman, K.; Jeklova, E.; Knotek, Z.; Jekl, V. Diseases in pet guinea pigs: A retrospective study in 1000 animals. **Veterinary Record**, 177(200): 1-9, 2015.
- Paterson, S. Doenças de pele e tratamento de cobaias. In: \_\_\_\_\_ (ed). **Doenças de pele de animais exóticos**. Oxford: Blackwell Science, 2006. p.238-240.
- Santos, F.; Pinedo, R.; Chávez, A. Prevalencia de ectoparasitos en cuyes (*Cavia porcellus*) de crianza familiar-comercial en el distrito de Matahuasi, Junín (Perú). **Revista de Investigaciones Veterinarias del Perú**, 31(3): 1-13, 2020.
- Schönfelder, J.; Henneveld, K.; Schönfelder, A.; Hein, J.; Müller, R.S. Concurrent infestation of *Demodex caviae* and *Chirodiscoides caviae* in a guinea pig. A case report. **Tierärztliche Praxis**, 38(1): 28-30, 2010.
- Silva, K.D. **Prevalencia de *Chirodiscoides caviae* y *Trixacarus caviae* em cuyes criollos (*Cavia porcellus*) en el Caserío Progreso, Distrito Lagunas - Chiclayo 2017**. Tesis (Bacharel em Medicina Veterinaria) - Facultad de Medicina Veterinaria, Universidad Nacional “Pedro Ruiz Gallo”, Lambayeque-Peru, 2017. 51p.
- Valim, M.P.; Amorim, M.; Serra-Freire, N.M. Parasitismo por Acari e Phthiraptera em cobaios [*Cavia porcellus* (Linnaeus, 1758)] de ambientes rural e urbano nos municípios de Silva Jardim e Duque de Caxias, Rio de Janeiro, Brasil. **Brazilian Journal of Veterinary Research and Animal Science**, 41: 240-246, 2004.
- Vázquez, A.M.; Silva, C.A.H.; Sánchez, M.R. Dermatopatías parasitarias en la cobaya doméstica (*Cavia porcellus*). **Argos Informativo Veterinário – Dermatología**, 198: 96-97, 2018.
- Venturo, R. Hair loss in guinea pigs. **Veterinary Dermatology**, 62: 77-80, 2021.