



***Ehrlichia* sp. em mielócito de cão**

(Ehrlichia sp. in dog myelocyte)

"Relato de Caso/Case Report"

APM Tenório^{A(*)}, EL Almeida^A, LC Alves^B, FLC Brito^A, JP Santos^A, MCOC Coelho^A

^AÁrea de Clínica do Departamento de Medicina Veterinária (DMV) da Universidade Federal Rural de Pernambuco (UFRPE). Av. Dom Manoel de Medeiros, s/n, Dois Irmãos, 52171-900 Recife-PE, Brasil

^BÁrea de Medicina Veterinária Preventiva do DMV/UFRPE.

Resumo

Na clínica médica, o esfregaço sanguíneo é o método parasitológico de rotina mais utilizado no diagnóstico da erliquiose canina, devido o seu baixo custo e praticidade. Porém apenas 1% das células monucleadas estão infectadas por mórula de Ehrlichia sp. Neste trabalho teve-se objetivo de relatar as alterações clínico-hematológicas e relatar a presença de mórula em células da medula óssea de um cão naturalmente infectado com Ehrlichia sp. Na clínica médica do Hospital Veterinário da Universidade Federal Rural de Pernambuco (HV/UFRPE), foi atendido um cão sem raça definida, fêmea, com dez anos de idade e com histórico de apatia há mais de 10 dias. No exame clínico observaram-se mucosas hipocoradas, hemorragias tipo petéquias na pele, icterícia, esplenomegalia, convulsão e presença de carrapatos. Alterações hematológicas foram observadas, destacando principalmente anemia e trombocitopenia. O mielograma apresentou hipoplasia megacariocítica. Na punção aspirativa de medula óssea foi encontrado uma inclusão de mórula de Ehrlichia sp no citoplasma de um mielócito, permitindo concluir que o mielograma pode ser utilizado como mais um exame auxiliar no diagnóstico deste agente etiológico.

Palavras-chave: *Ehrlichia sp., mielograma, cão, mielócito*

Abstract

The direct exam in blood smear is diagnosis method more used in the useful clinical medicine for its low cost and practicality in the diagnosis of the canine ehrlichiosis, however only 1% of the cells are infected by morulae of Ehrlichia sp. In this work the aim was to report the clinical-hematological alterations and to demonstrate the presence of morulae of Ehrlichia sp. in bone marrow cells of a dog naturally infected. It was assisted at the medical clinic of HV of UFRPE a dog, SRD, female, ten years of age, with apathy report there is more than 10 days. In the clinical exam it was observed mucous membranes pallid, petechia, jaundice, splenomegaly, convulsion and presence of ticks. Hematological alterations were observed, anemia and thrombocytopenia mainly. The myelogram presented megacariocytic hypoplasia. In aspirated of bone marrow was found an inclusion of Ehrlichia sp. morulae in the cytoplasm of a myelocyte, allowing to conclude that the myelogram can be also useful to diagnose the canine ehrlichiosis.

Key-words: *Ehrlichia sp., myelogram, dog, myelocyte*

No Brasil as doenças transmitidas por carrapatos são consideradas infecções comuns na clínica médica de pequenos animais, sendo muitas vezes assintomáticas, além daquelas acompanhadas de sinais clínicos comuns, como febre, anemia, hemoglobinúria,

epistaxe, secreção ocular, podendo assumir forma grave ou fatal. Entre estas enfermidades, a erliquiose canina, constitui uma das hemoparasitoses mais frequentes na rotina médico-veterinária (BRITO et al., 2001).

(*) Autora para correspondência/Corresponding Author (paula_anestesia@yahoo.com.br)

De acordo com Brito et al. (2001), a erliquiose canina tem como agente etiológico principal a *Ehrlichia canis* (*E. canis*). Kelly et al. (1994) citam que a doença caracteriza-se pela invasão da *E. canis* em células do Sistema Fagocítico Mononuclear (SFM), em particular, monócitos e neutrófilos. Harrus et al. (1997) descrevem ainda que a doença provoca síndromes hemorrágicas, algumas vezes fatais. Os principais sinais clínicos da erliquiose são febre intermitente, perda de peso, anorexia, descarga nasal ou ocular, uveítes, hemorragia na retina, fraqueza, depressão, mucosas pálidas e hemorragias (WOODY e HOSKINS, 1991).

Em algumas fases da doença, o animal pode apresentar-se assintomático, contudo, alterações hematológicas estão presentes, como anemia, trombocitopenia, leucopenia, linfocitose e monocitose (JEFFCOTT e ARCHER, 1977; ALMOSNY e PAGANI, 2000).

Segundo Brito et al. (2001) e Harrus et al. (1997), o diagnóstico laboratorial da erliquiose canina, comumente é realizado por meio da identificação de mórulas no citoplasma de leucócitos em amostras de sangue coradas pelos métodos rotineiros. Porém, Lappin e Turnwald (1994), mencionam que, raramente, tem sido relatada a presença de mórula em aspirado de medula óssea. Assim, o objetivo deste trabalho foi relatar as alterações clínico - hematológicas e demonstrar a presença de mórula em células da medula óssea de um cão naturalmente infectado com *Ehrlichia* sp.

Foi atendido no ambulatório de clínica médica do Hospital Veterinário da Universidade Federal Rural de Pernambuco (HV/UFRPE) um cão, sem raça definida, fêmea, dez anos de idade, com histórico de apatia há 10 dias.

Procedeu-se a punção da veia cefálica para coleta de sangue para realização de hemograma e contagem de plaquetas. Com uma agulha 40x10 mm, acoplada à seringa de 20 ml, procedeu-se punção aspirativa de medula óssea através do esterno para efetuar o mielograma. O esfregaço de medula óssea foi

corado com hematoxilina-eosina, e observado com objetiva de 10x, 40x e 100x.

Ao exame clínico, o cão apresentou caquexia, mucosas hipocoradas, hemorragias do tipo petéquias, icterícia, esplenomegalia, temperatura retal 38,1°C, desidratação e infestação moderada de carrapatos. Episódios convulsivos foram presenciados no momento do exame clínico.

As manifestações clínicas observadas são compatíveis com erliquiose canina, de acordo Almosny (2002), Brito et al. (2001) e Ettinger e Feldman (1997), ressaltando que estas são dependentes da fase clínica, podendo haver alterações no quadro clínico na forma aguda, subclínica e crônica ou terminal.

Breitschwerdt (2002) descreve que a erliquiose é uma doença multissistêmica, com sinais clínicos não específicos na fase aguda, os quais incluem anorexia, depressão, perda de peso, descarga óculo-nasal, uveíte e linfadenopatia.

Distúrbios hemorrágicos como epistaxes, petéquias, hematúria e/ou hematemese podem, freqüentemente, ocorrer na erliquiose como consequência direta da trombocitopenia (BOUDREAUX, 2000; ALMOSNY e PAGANI, 2000).

Sendo assim, os dados aqui observados, reforçam os resultados obtidos por outros autores de que a erliquiose canina não apresenta sinais clínicos específicos, sendo importante a junção de todos os sintomas, incluindo aqueles gerais e hemorrágicos na tentativa da elucidação do diagnóstico precoce e, conseqüentemente, a aplicação de medidas terapêuticas eficazes.

Os resultados do hemograma demonstraram anemia macrocítica hipocrômica, plasma icterico, leucocitose com contagem de 42.000 leucócitos/mm³, discreta monocitose relativa e absoluta e trombocitopenia marcante, com 24.800 plaquetas/mm³. As contagens leucocitárias podem variar e a anemia está relacionada, possivelmente, à supressão da produção de eritrócitos e a destruição acelerada destas células, que ocorre progressivamente

durante a fase aguda. Esses achados corroboram os de Ettinger e Feldman (1997). Segundo Immelman e Button (1973), também ocorre uma reação imunomediada.

De acordo com Almosny (2002), Harrus et al. (1997) e Woody e Hoskins (1991), independente do tipo de anemia, este achado clínico associado à trombocitopenia tem sido relatado por diversos autores como alterações hematológicas freqüentes na erliquiose canina. Entretanto, leucocitose não tem sido um achado comum. Neste caso pode ser devido à infecção secundária decorrente da doença.

Esta diminuição do número de trombócitos pode ter origem na hipoplasia megacariocítica e na diminuição da vida média das plaquetas, segundo Jain (1993) ou ainda originar-se de resposta imunomediada pela presença da bactéria no hospedeiro.

A medula apresentou sinais de hipoplasia megacariocítica. Woody e Hoskins (1991) descrevem que o encontro de celularidade normal ou aumentada da série megacariocítica, além da diminuição dos precursores eritróides é comum na erliquiose canina, divergindo do observado neste caso. No aspirado de medula óssea encontrou-se um mielócito, contendo em seu citoplasma inclusão de mórula de *Ehrlichia* sp (Figura 1). Relatos da presença de *E. canis* na medula de cães infectados experimentalmente foi registrado anteriormente por Moreira et al. (2002), contudo, em infecções naturais, raramente é identificada.

Elias (1991) cita que apesar do método de diagnóstico por exame direto ser a forma mais utilizada na clínica médica de pequenos animais pelo seu baixo custo e praticidade, a mórula de *E. canis* é dificilmente observada em esfregaços sanguíneos e aspirado de medula óssea devido à baixa proporção de células infectadas.

Em situações onde houver dificuldades para o diagnóstico da erliquiose canina, a avaliação da medula óssea é importante para se obter informações sobre distúrbios hematológicos primários, além de determinar o diagnóstico e o prognóstico da

infecção, assim como monitorar procedimentos terapêuticos (GRINDEM, 2002).

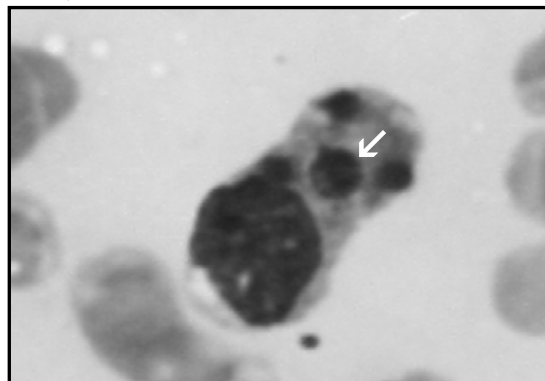


Figura 1 - Fotomicrografia de mórula de *Ehrlichia* sp. (seta) em medula óssea de cão com infecção natural (aumento 100x).

Mórulas podem ser detectadas em granulócitos da medula óssea de cães naturalmente infectados com *Ehrlichia* sp. e o mielograma pode auxiliar no diagnóstico parasitológico da erliquiose canina.

Referências

- ALMOSNY, N.R.P. **Hemoparasitoses em Pequenos Animais Domésticos e como Zoonoses**. Rio de Janeiro: L.F. Livros, 2002. 135p.
- ALMOSNY, N.R.P.; PAGANI, F.F. Alterações hematológicas observadas em casos de ehrlichiose canina: estudo retrospectivo. **Revista Brasileira de Ciência Veterinária**, v.7, p.108-108, 2000 (Suplemento).
- BOUDREAUX, M. K. Acquired platelet dysfunction. In: FELDMAN, B. V. et al. **Schalm's veterinary hematology**. 5 ed. Philadelphia: Lippincott Williams & Wilkins, 2000. p.496-500.
- BREITSCHWERDT, B.E. Ehrlichiosis: a new zoonosis? **Supplement to Compendium on Education for the Practicing Veterinarian**, v.24, n.1, p.10-14, 2002
- BRITO, F.L.C. et al.. Principais hematozários de importância em pequenos animais – Resenha Científica. **Veterinária & Zootecnia**, p.11, 2001
- ELIAS, E. Diagnosis of ehrlichiosis from the presence of inclusion bodies or morulae of *E. canis*. **Journal of Small Animal Practice**, v.33, p.540-543,1991.

- ETTINGER, S.I.; FELDMAN, E.C. **Tratado de Medicina Interna Veterinária**. São Paulo: Manole, 1997. v.1. p.546-564.
- GRINDEM, C.B. Cytology of Bone Marrow. **The Veterinary Clinics of Small Animal Practice**, v.32, n.6, p.1313-1374, 2002.
- HARRUS, S. et al. Canina monocytic ehrlichiosis: a retrospective study of 100 cases, and an epidemiological investigation of prognostic indicators for the disease. **The Veterinary Record**, v.141, n.4, p.360-363, 1997.
- IMMELMAN, A.; BUTTON, C. Ehrlichia canis infection (Tropical Canine Pancytopenia or Canine Rickettsiosis). **Journal of South African Veterinary Association**, v.44, n.3, p.241-245, 1973.
- JAIN, N.C. **Essentials of Veterinary Hematology**. Philadelphia: Blackwell Scientific Publishing, 1993. 417p.
- JEFFCOTT, L.B.; ARCHER, R.K. **Comparative Clinical Haematology**. Oxford: Blackwell Scientific Publications, 1977. 315p.
- KELLY, P.I. et al. Serological evidence for antigenic relationship between *Ehrlichia canis* and *Cowdria ruminantium*. **Research of Veterinary Science**. v.56, p.170-174, 1994.
- LAPPIN, M.R.; TURNWALD, G.H. Microbiology and infectious diseases. In: WILLARD, M.D. et al. **Small animal clinical diagnosis by laboratory methods**. 2 ed., Philadelphia: W. B. Saunders, 1994. Cap.15, p.297-320.
- MOREIRA, S. M. et al. Detection of *Ehrlichia canis* in bone marrow aspirates of infected dogs. *Ciência Rural*, v.35, n.4, p.958-960, 2002.
- WOODY, B.J.; HOSKINS, J.D. Ehrlichial diseases of dogs. **Veterinary Clinics of North America: Small animal practice**. v.21, n.1, 1991.